

VALENTE, A. MUSSOLINO, Z. M. Freqüência de sobressaliência, sobremordida e mordida aberta na dentição decídua. Rev. Odont. USP, 3(3):402-407, jul./set. 1989.

6 REFERÊNCIAS BIBLIOGRÁFICAS

BARROW, G.V. & WHITE, J.R. **Developmental changes of the maxillary and mandibular dental arches.** Angle Orthod., Jan. 1952.

BAUME, J.J. **Physiological tooth migration and its significance for the development of occlusion. IV. The biogenesis of overbite.** J. dent. Res., Aug. 1950.

BENNETT, J.C. McLAUGHLIN, R. P. **Management of deep overbite with a preadjusted appliance system.** J Clin Orthod, 1990.

BERGERSEN, EARL O. **A longitudinal study of anterior vertical overbite from eight to twenty years of age.** The angle orthodontist, July, 1988.

BOWDEN, B.D. **Longitudinal studies of arch measurements.** J. dent, Res., Jan./Feb.1967.

CEYAN, I. EROZ, B. **The effects of overbite on the maxillary and mandibular morphology.** Angle Orthodontist, Vol 71. No 2. 2001.

FOSTER, T.D. & HAMILTON, MC. **Occlusion in the primary dentition; study of children at 2 ¹/₂ to 3 years of age.** Brt. dent. J., Jan. 1969.

HANS, M. G., **Cephalometric evaluation of two treatment strategies for deep overbite correction.** Angle Orthod, 1994.

KAUFMAN, A. & KOYOUMDJISKV, E. **Normal occlusal patterns in the deciduous dentition in preschool children in Israel.** J. dent. Res., May/June 1967.

SAKIMA, T. M. et.al., **Avaliação Cefalométrica Comparativa de dois Métodos de Correção da Sobremordida. Estudo com Implantes Metálicos - Parte 1,** R Dental Press Ortodon Ortop Facial, Maringá, v. 5, n. 4, p. 6-17, jul./ago. 2000.

TROUTEN, J. C. et al., **Morphologic factors in open bite and deep bite.** The angle orthodontist, vol. 53 No. 3 julv. 1983.

4 CONCLUSÃO

Para o tratamento de overbite os principais fatores a serem observados são: evitar extrações em casos de padrão vertical sempre que possível, usar no começo do tratamento platô para abertura de mordida em casos de padrão horizontal. Forças iniciais leves para evitar aprofundamento da mordida, evitar uso de elásticos para retração de caninos. Bandar segundos molares assim que possível. Usar elásticos de Classe II somente em arcos finais de nivelamento. Em arcos retangulares acentuar a curvatura do arco superior e inverter a curvatura do arco inferior. Usar forças suaves para fechamento de espaço em casos de tratamento com extração.

A figura 13 demonstra que uma força de 50-150g é muito efetiva e pode ser aplicada através de módulos elásticos pequenos, fixos a ganchos na porção anterior do arco com fio de amarrilho se estendendo até os molares.

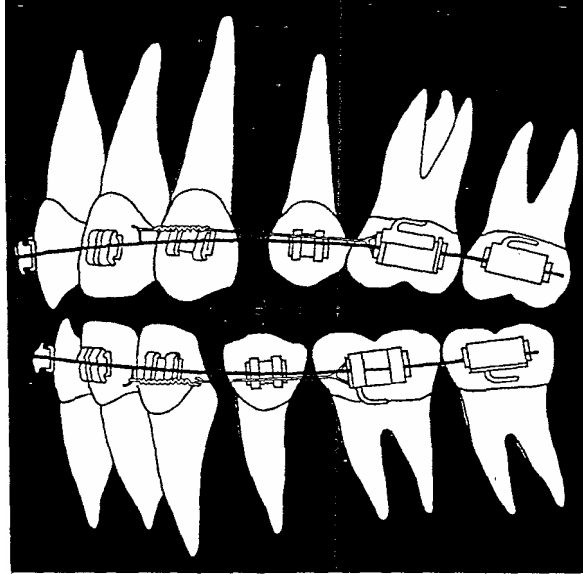


Figura 12: Força excessiva em arcos retangulares durante fechamento espacial pode causar curvatura no arco, tornar a mecânica de deslizamento ineficaz, perda de controle de torque anterior e aprofundamento da mordida.
 FONTE: Bennet & Mc Laughlin, 1990

Além do uso de forças leves e uma quantia pequena de torque acrescentada ao arco superior na região de incisivos pode ser útil para minimizar estes fatores de aprofundamento da mordida.

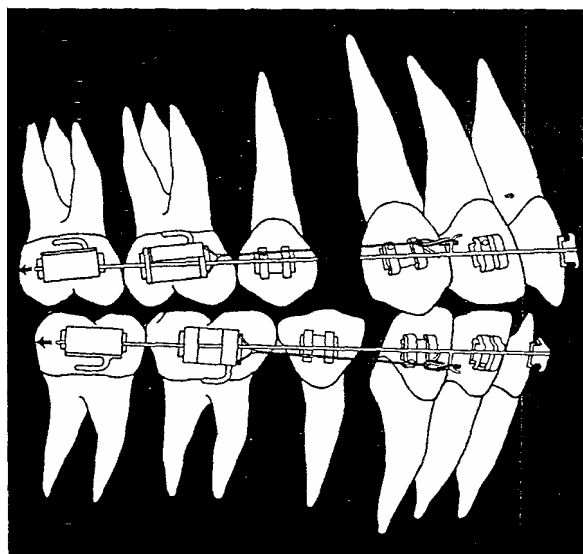


Figura 13: Módulos Elásticos fixos a ganchos na parte anterior do arco com fio de amarrilho se estendendo até primeiros molares, força leve e movimentação efetiva.
 FONTE: Bennet & Mc Laughlin, 1990.

arcos até que as raízes dos caninos sejam retraídas o suficiente para prover uma angulação de caninos mais nivelada (BENNET & MC LAUGHLIN, 1990).

Há muitos fatores durante a fase inicial do tratamento com extração que favorecem o aprofundamento da mordida em lugar de controle de overbite efetivo. O uso de forças leves com intensidade de ativação menor, como o "laceback", provou ser mais eficiente em relação a controle e movimentação dos caninos, e então overbite.

Ocorre uma tendência ao aprofundamento da mordida durante o fechamento de espaços com arcos retangulares quando são usadas forças excessivas. Os caninos podem inclinar nos locais de extração, causando curvatura no arco o que torna a mecânica de deslizamento ineficaz e aprofunda a mordida (TROUTEN et al., 1983). Força excessiva em arco retangular também pode gerar perda do controle de torque nos incisivos, pela verticalização dos incisivos ocorre aprofundamento da mordida (Figura 12):

Estas técnicas comprimem o ligamento periodontal na região distal dos caninos, resultando em inclinação leve. Porém, há tempo adequado para verticalização devido à ausência de força elástica nos caninos e pela ação do arco de nivelamento (TROUTEN et al., 1983).

Se os caninos estão inicialmente verticalizados ou com inclinação distal, então o sistema de arco reto pode dificultar o controle do overbite, pois gera uma força extrusiva nos incisivos quando os arcos iniciais são colocados (Figura 11).

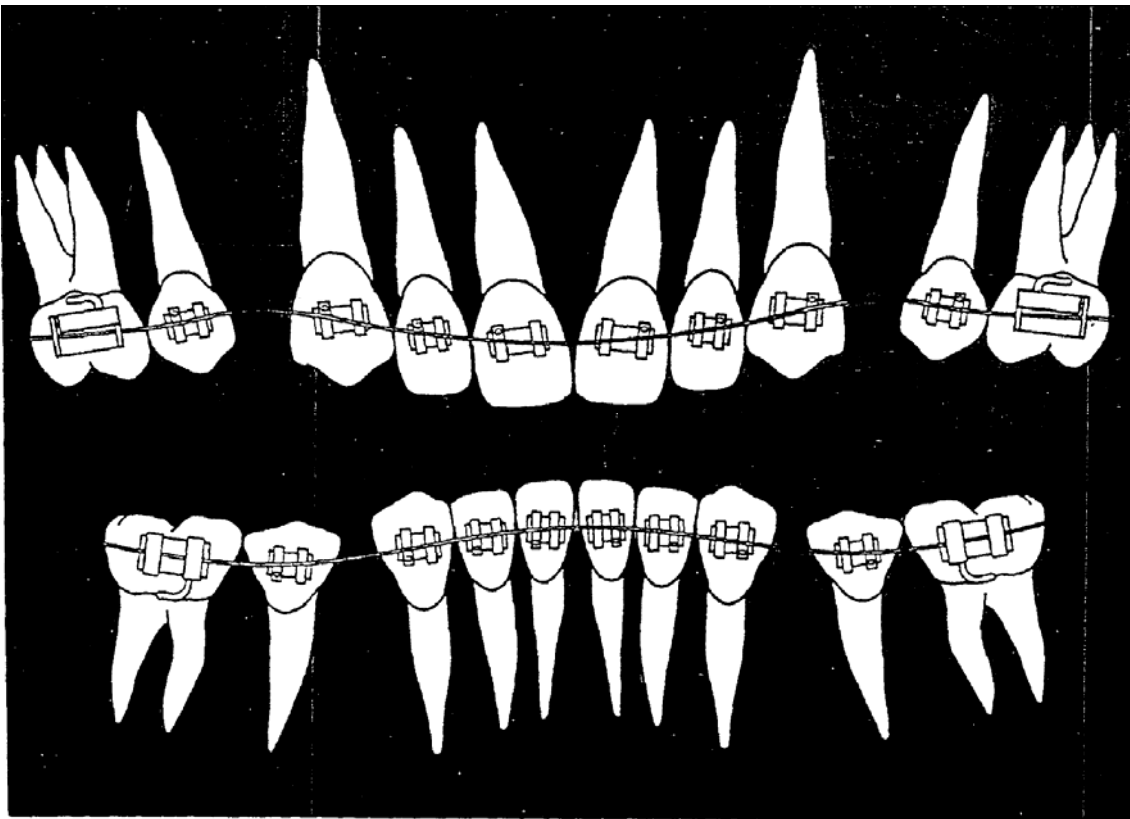


Figura 11: Braquetes pré ajustados em caninos verticalizados ou com inclinação distal criam efeito extrusivo em incisivos.

FONTE: Bennet & Mc Laughlin, 1990.

Prefere-se incluir tantos incisivos quanto possível nos arcos iniciais para prover maior estabilidade de forma no arco e maior controle de caninos. Porém, se os caninos estão posicionados desfavoravelmente, não inclui-se os incisivos nos

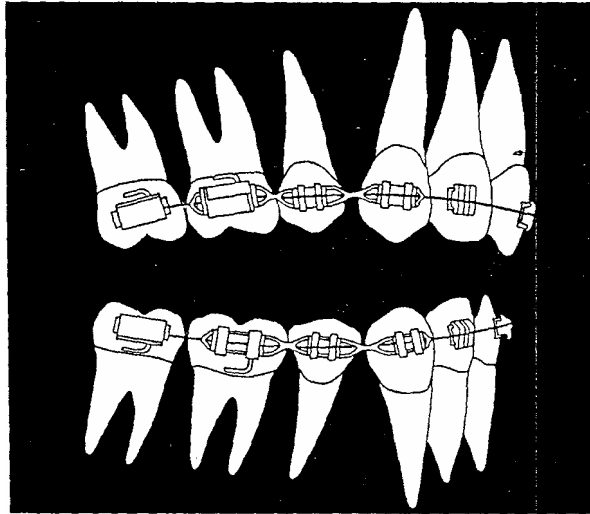


Figura 9: Uso de elásticos durante nivelamento inicial e efeito de "montanha-russa" causado pelo alinhamento que inclina os caninos para os locais de extração com resultante mordida aberta posterior e aumento do overbite anterior.
 FONTE: Bennet & Mc Laughlin, 1990

Para prevenir a inclinação indesejada dos caninos durante a retração usa-se "lacebacks", ligadura metálica de primeiros molares a caninos (Figura 10).

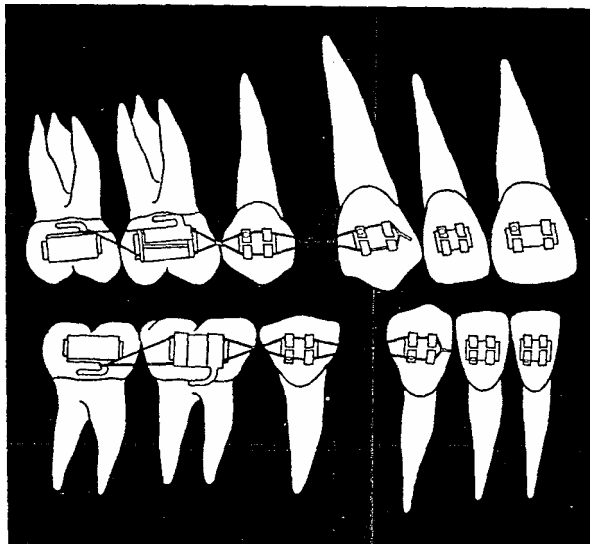


Figura 10 "Lacebacks" previne inclinação distal dos caninos durante a retração.
 FONTE: Bennet & Mc Laughlin, 1990

livres de fricção. O arco que é curvado para o controle de overbite não estará livre de fricção durante fechamento espacial (TROUTEN et al., 1983).

A correção efetiva de overbite em casos com extração depende do uso de forças controladas durante o nivelamento e alinhamento e fechamento espacial. Normalmente são extraídos dentes pré-molares que reduzem a protrusão anterior, eliminam o apinhamento anterior, ou ambos. Em todo caso, o controle dos caninos é vitalmente importante. Se houver protrusão anterior sem apinhamento, uma decisão deve ser tomada: retração total anterior ou retração parcial de caninos e então a retração dos incisivos (SAKIMA et al., 2000).

Prefere-se fazer a retração com um arco retangular, nivelando e permitindo a abertura da mordida. Se houver apinhamento anterior, prefere-se apenas retrair bastante os caninos durante o processo nivelamento até obter espaço adequado para o alinhamento dos incisivos, e depois retrair o segmento anterior. Alguns autores combatem que a retração parcial dos caninos seguida por retração dos incisivos ajuda a manter a ancoragem, mas há uma pequena evidência para apoiar esta hipótese. Tal aproximação alonga o tempo de tratamento e cria uma segunda área principal de tecido de gengival e osso alveolar entre os incisivos laterais e caninos. Deve-se cuidar também para evitar a inclinação dos caninos (TROUTEN et al., 1983).

Com o sistema de arco reto, a angulação dos braquetes dos caninos e dos incisivos faz com que estes dentes inclinem anteriormente durante os arcos iniciais.

Quando esta tendência é contrariada pela aplicação precoce de forças elásticas, os caninos são inclinados distalmente, o overbite aumenta e a mordida posterior abre. Este efeito de "montanha-russa" invariavelmente resulta em aumento do tempo de tratamento (Figura 9):

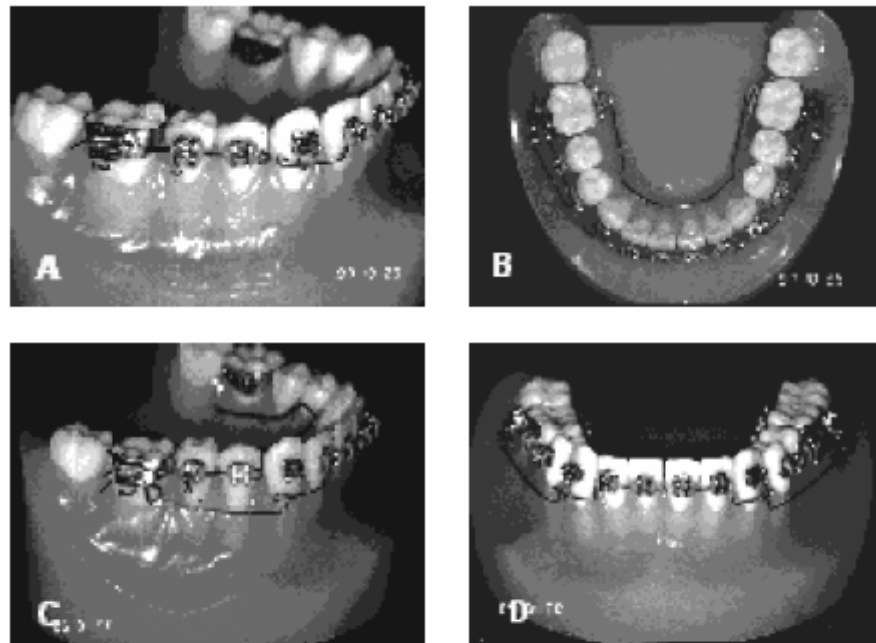


FIGURA 2 - A) Segmentos posteriores e anterior estabilizados com fio 0,19" x 0,025" de aço inoxidável. Nota-se que os caninos não foram englobados nos segmentos e que existe uma extensão distal do segmento anterior; **B)** Vista oclusal mostrando os segmentos posteriores unidos pelo arco lingual e os "cantilevers" já posicionados; **C)** Vista lateral do "cantilever" apoiado no segmento posterior para intrusão do segmento anterior; **D)** Vista frontal do sistema montado.

Figura 8: Controle de ancoragem
Fonte: SAKIMA et al., 2000

Há dois fatores significantes que devem ser levados em conta em tratamento com extração. Primeiro, em caso de extração os incisivos são mantidos normalmente verticalizados o que dificulta a abertura da mordida comparado a um caso de não extração onde os incisivos normalmente estão protraídos. Segundo, se o fechamento espacial é feito antes de concluir o nivelamento e o correto controle de overbite, isto pode conduzir mais adiante a uma mordida profunda (BENNET & MC LAUGHLIN, 1990).

Um das grandes vantagens do sistema de arco reto é a habilidade para usar mecânicas de deslizamento efetivas. Isto não era possível com o sistema Edgewise por causa da necessidade de dar ao arco as dobras posteriores. Porém, para o arco retangular deslizar efetivamente pelos slots e tubos posteriores, eles devem estar

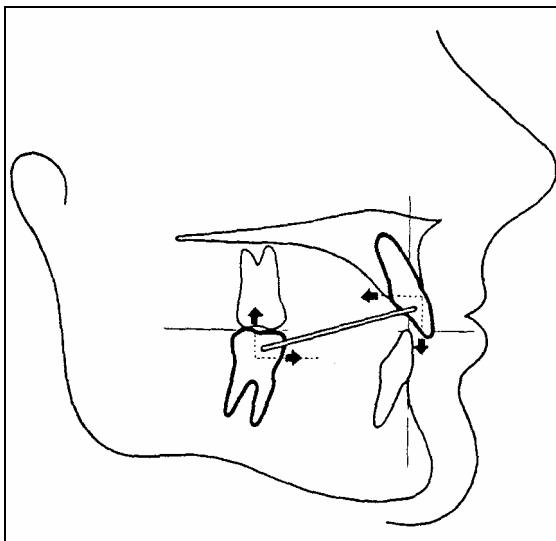


Figura 7: Uso de elásticos de Classe II força a extrusão dos dentes posteriores inferiores e auxilia na abertura da mordida.
FONTE: Bennet & Mc Laughlin, 1990.

Em casos de padrão vertical, deveriam ser usados forças elásticas Classe II frugalmente e com força leve para evitar a extrusão dos dentes posteriores. A etapa de fechamento de espaço normalmente não é de grande preocupação no tratamento sem extração mesmo em casos de mordida profunda. Se um espaçamento mínimo acontecer, o clínico normalmente não será inclinado a tentar um fechamento espacial prematuramente (como pode acontecer em casos de extração). Os espaços podem ser fechados facilmente depois do nivelamento e abertura da mordida, os procedimentos são completos (BENNET & MC LAUGHLIN, 1990).

A maioria das considerações de tratamento para casos de sem extração para mordida profunda também se aplica a casos de extração. Estes incluem o uso de platôs de mordida, inclusão dos segundos molares, o uso de adorno de cabeça e força elástica de Classe III para controle de ancoragem e controle de overbite e a importância do próprio overbite para controlar a redução de overjet (SAKIMA et al., 2000). Isto pode ser observado na figura abaixo:

destes dentes normalmente é acompanhado por alguma extrusão que é útil em abertura de mordida (BENNET & MC LAUGHLIN, 1990).

O uso prematuro de elásticos de Classe II no arco redondo no início consegue nivelar a mordida profunda e diminuir a interferência excessiva nos incisivos, protraindo os inferiores e retraindo os incisivos superiores. Isto, em troca, pode conduzir a desarranjo periodontal, reabsorção de raiz dos incisivos, uma tendência de deslocamento distal da mandíbula, e potencialmente forças prejudiciais para a ATM (Figura 6).

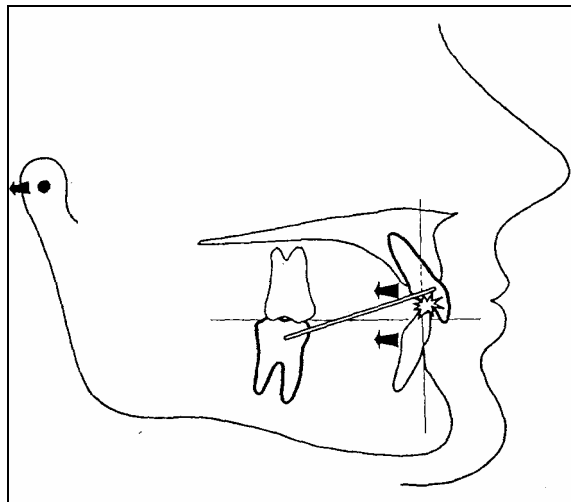


Figura 6: Redução de overjet feito antes do controle de overbite apropriado pode causar contato anterior excessivo e deslocamento posterior do côndilo.
FONTE: Bennet & Mc Laughlin, 1990.

Quando o overbite foi adequadamente controlado, a redução de overjet pode ser realizada com adorno de cabeça ou com força elástica de classe II. Estes são particularmente efetivos para caso de padrão horizontal moderado, pois a força extrusiva aplica-se ao segmento posterior inferior o que auxilia na abertura da mordida (Figura 7).

mas atualmente ele não é concluído até que arcos retangulares sejam usados de um a três meses. Às vezes é necessário usar um método de abertura de mordida que encurva no arco retangular superior e inferior para completar o nivelamento e alinhamento (Figura 5).




Figura 5: Curva acentuada no arco superior e curva inversa no arco inferior às vezes podem ocasionar abertura de mordida durante conclusão do nivelamento com arcos retangulares. FONTE: Bennet & Mc Laughlin, 1990.

Controle de ancoragem: Nas fases iniciais de tratamento para evitar a inclinação anterior dos dentes. Embora isto aumente abertura de mordida, pode ser indesejável por outras razões. Adorno de cabeça e uso de elásticos de Classe III podem ajudar no controle desta inclinação anterior se necessário.

As forças elásticas usadas com arcos de nivelamento evitam a extrusão dos incisivos inferiores e a mordida afunda. Então, espera-se pelo menos até um arco redondo 016" antes de iniciar o uso de elásticos de Classe III. Se houver necessidade de controle de ancoragem para correção molar de Classe II, e adorno de cabeça e elásticos de classe II são aplicados aos molares, o deslizamento

O platô de mordida também permite a colagem de bráquetes nos incisivos inferiores que pode estar impossibilitada devido à interferência dos incisivos superiores. A inclusão dos segundos molares (especialmente no arco inferior) é altamente benéfico nestes casos; observa-se que um nivelando completo inferior da curva de Spee é virtualmente impossível sem a inclusão do segundos molares inferiores (Figura 4).

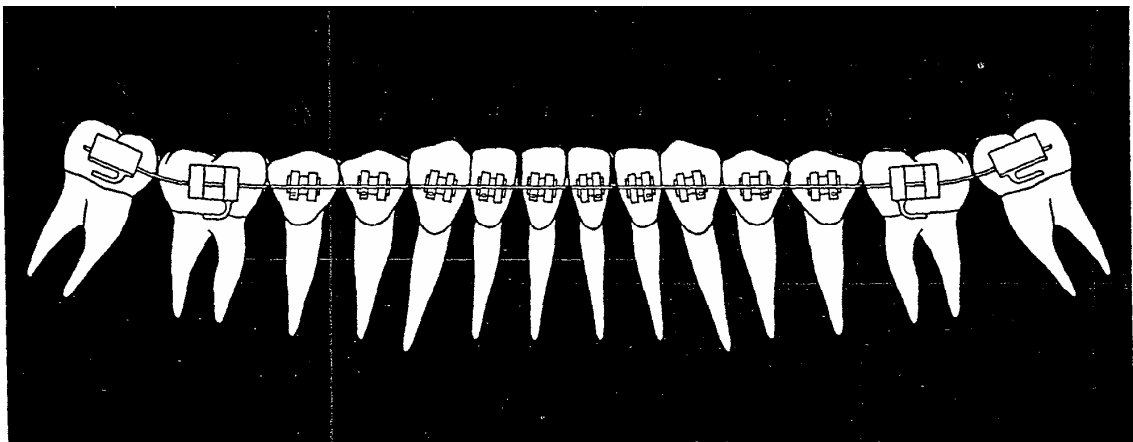


Figura 4: A inclusão quanto mais cedo possível dos segundos molares na mecânica ajuda a abrir a mordida.

FONTE: Bennet & Mc Laughlin, 1990.

Em casos de padrão vertical é contra-indicado o platô de mordida porque a extrusão dos dentes posteriores é indesejável. O segmento ântero-inferior não é incluído na mecânica até que a mordida abra suficientemente. Os segundos molares superiores normalmente são omissos do arco para evitar sua extrusão. Caso devam ser incluídos para posterior finalização ou controle de torque, o arco pode ser dobrado para cima atrás dos primeiros molares superiores para levantar os segundos molares (BENNET & MC LAUGHLIN, 1990).

O processo de nivelamento e alinhamento é freqüentemente realizado com utilização de arcos redondos e é completado nos primeiros meses de tratamento,

Avaliação do apinhamento é importante, mas a menos que seja severo, não deve preceder sobre considerações de padrão vertical, padrão horizontal e posição de incisivo. Se estes três fatores favorecem o tratamento sem extração, então ali mais seguramente o apinhamento deve ser tratado sem extração dentária e outros procedimentos para ganhar espaço devem ser usados, inclusive a verticalização e retração de molares, expansão de segmentos bucais, vestibularização de incisivos e desgaste dental interproximal.

A maioria dos tratamentos para casos de mordida profunda normalmente adotam a não extração encorajando a abertura de mordida. Por exemplo, durante nivelamento e alinhamento com um sistema de arco contínuo, os segmentos posteriores são verticalizados e ligeiramente expandidos enquanto os segmentos anteriores são vestibularizados. Nas fases iniciais de padrão moderado à horizontal, um platô de mordida anterior pode aliviar forças de músculo posteriores, enquanto encoraja assim a verticalização e extrusão dos dentes posteriores (Figura 3).

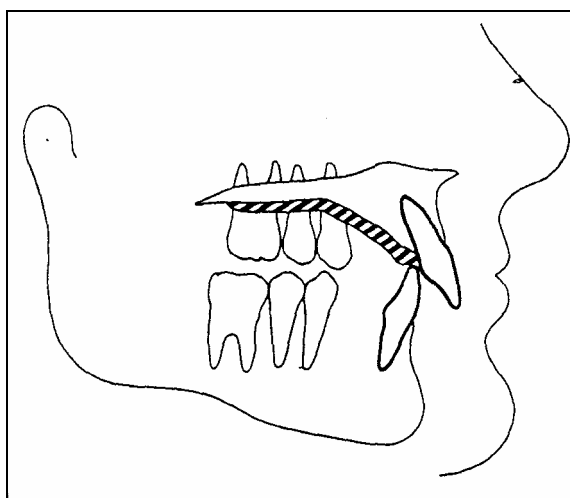


Figura 3: Platô de mordida anterior é efetivo em fases iniciais de nivelamento em casos de padrão moderado à horizontal com mordida profunda.

FONTE: Bennet & Mc Laughlin, 1990.

Devido a uma rotação da mandíbula para baixo e para trás. Isto é melhor realizado com forças leves, suplementares e se necessário com mecânicas de intrusão anterior.

A avaliação da posição do incisivo e seu apinhamento ficam críticos nestes casos e devem ser consideradas extrações mais fortemente que em casos de baixo ângulo (BENNET & MC LAUGHLIN, 1990).

Padrão de esqueleto dental horizontal: Em uma Classe II, com mordida profunda, normalmente o posicionamento dianteiro dos dentes superiores resulta na extrusão de dentes anteriores e desenvolvimento subsequente do overbite. Se os incisivos inferiores podem ser avançados ligeiramente, isto diminui a necessidade de retração dos incisivos superiores (com mudanças de perfil negativas) e também inicia o processo levantamento da mordida.

Tratamento sem extração é mais conducente, porque extração tende a manter os incisivos verticalizados, trabalhando assim contra abertura da mordida. No maxilar, os incisivos superiores precisam ser mais retratados, eles tendem a ser inclinados o que dificulta a correção do overbite.

Sem a extração a vantagem para o paciente é óbvia.

Em uma Classe II com mordida profunda (em paciente não cooperativo ou paciente adulto), grande cuidado deve ser tomado para manter o controle do overbite. Em casos severos, cirurgia pode ser a única opção satisfatória.

Posição de incisivo: A avaliação de posição de incisivo é crítica, como mostrado com os dois fatores precedentes. Se os incisivos estão retraídos e podem ser avançados, a abertura da mordida é aumentada significativamente. Se eles estão protruídos e necessitam ser retraídos, a mordida tende a afundar e o controle de overbite fica mais difícil (BENNET & MC LAUGHLIN, 1990).

Padrão de esqueleto dental vertical: utiliza-se o plano maxilar (palatal), o ângulo plano mandibular (MM.) como uma medida diagnóstico fundamental, com o grau 28° comum a 12 anos de idade. Esta medida é completada com o ângulo de FM e o ângulo de Go-Gn-SN. Para ângulos menores que 25° há uma tendência a não extrair para melhor controle da sobremordida. Em tais casos, o nivelamento e correção da sobremordida acontecem principalmente como resultado da verticalização e extrusão leve de dentes posteriores. Os dentes anteriores são normalmente verticalizados e retroclinado, quando os incisivos estiverem levemente vestibularizados ou inclinados, a sobremordida é diminuída e a estética facial é freqüentemente aprimorada (BENNET & MC LAUGHLIN, 1990).

Conforme o mesmo autor a intrusão de dentes anteriores normalmente é necessária porque altura facial inferior será aumentada. A exceção seria um caso com incisivos retraídos no qual um arco de intrusão pode ser usado para intruir os incisivos antes que eles sejam vestibularizados.

Em caso de padrão facial horizontal, o controle de overbite fica difícil porque forças de músculos fortes dificultam a movimentação de dentes posteriores. Com o movimento para fechamento dos locais de extração, os dentes anteriores tendem a se verticalizar o que conduz para aprofundamento da mordida e alterações de perfil indesejáveis. Nos poucos casos de padrão facial horizontal onde extrações são necessárias (como apinhamento severo), o nivelamento e alinhando e fechamento espacial deve ser feito lentamente, com forças leves e controle do overbite (BENNET & MC LAUGHLIN, 1990).

Casos de padrão facial vertical (MM. ângulo maior que 31°) apresentam uma análise diferente e a decisão de extração é mais difícil. A extrusão de dentes posteriores deve ser resistida para evitar um conseqüente aumento da altura facial.

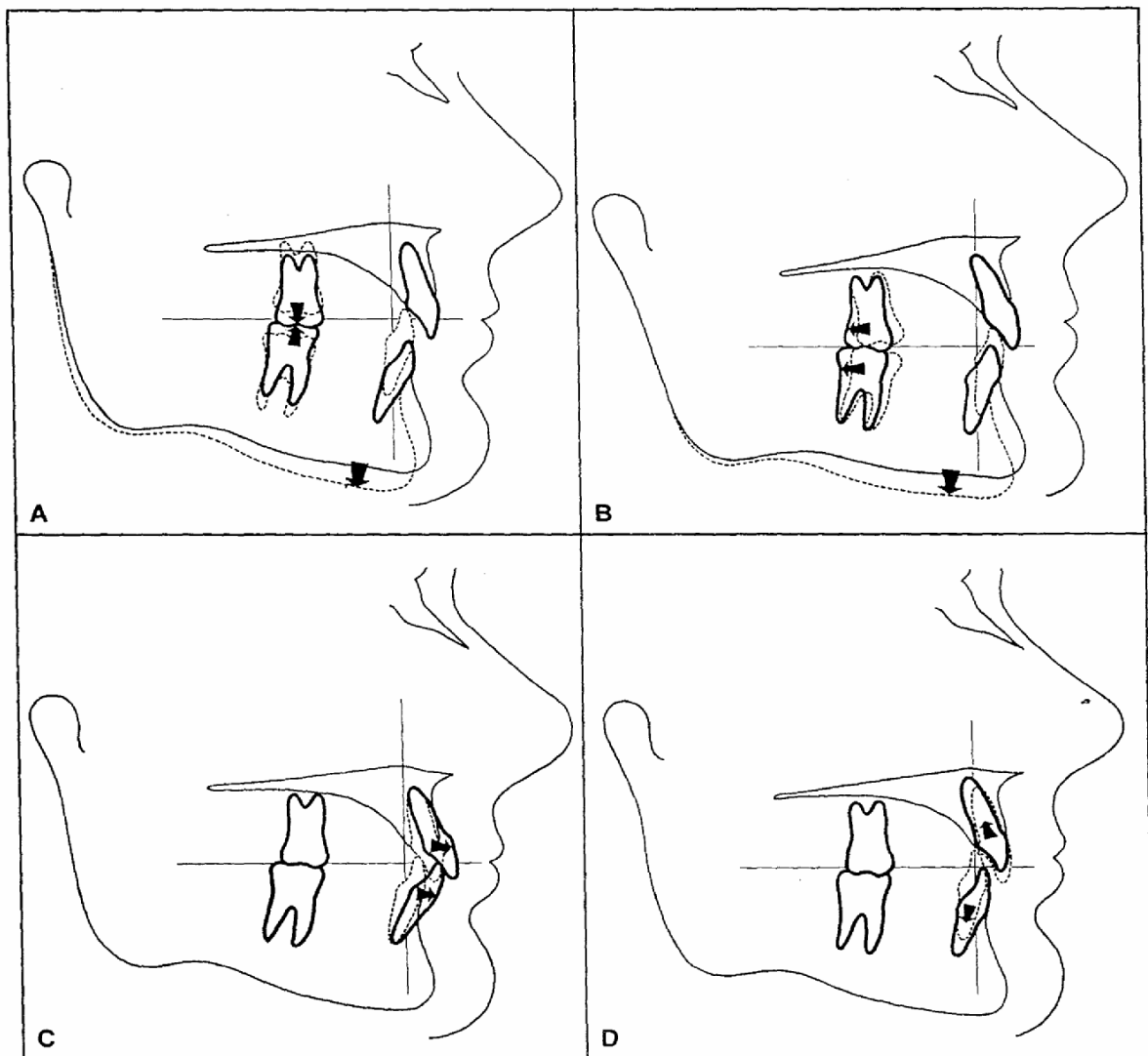


FIGURA 02 - A: Extrusão de dentes posteriores. B: Verticalização dos dentes posteriores. C: Aumentando da inclinação de dentes anteriores. D: Intrusão de dentes anteriores

FONTE: Bennet & Mc Laughlin, 1990.

O diagnóstico e planejamento de tratamento para correção de overbite profundo podem envolver qualquer combinação destes movimentos de dente, dependendo do caso individual (Figo. 2): 1. Extrusão de dentes posteriores. 2. Verticalização dos dentes posteriores. 3. Aumentando a inclinação de dentes anteriores. 4. Intrusão de dentes anteriores (BENNET & MC LAUGHLIN, 1990).

A extração dentária é uma decisão significativa no planejamento do tratamento, os fatores principais a serem avaliados são:

A gestão de ortodontia na maioria dos casos pode ser dividido em seis fases distintas de tratamento: controle de ancoragem, alinhamento e nivelamento, controle de overbite, retração para redução de overjet, fechamento de espaços, e acabamento. Estas etapas são seqüenciais, com uma gestão eficaz de uma etapa a ser um pré - requisito para a conclusão bem sucedida da próxima. Por exemplo, controle de overbite é uma consequência direta do alinhamento (BURSTONE, 1977). Não podem ser completadas a retração para redução de Overjet e fechamento de espaços sem a correção prévia de overbite. Isto é particularmente verdade quando for usada mecânica de deslizamento (HANS, et al., 1993).

Correção de uma sobremordida profunda pode envolver qualquer combinação destes movimentos, conforme a figura 01:

1. Extrusão de dentes posteriores.
2. Verticalização dos dentes posteriores.
3. Aumentando da inclinação de dentes anteriores.
4. Intrusão de dentes anteriores.

dentes anteriores, em vários trabalhos, foi medida tomando-se como base a borda incisal dos incisivos. Isso faz com que não se consiga distinguir o que foi intrusão real desses dentes e o que foi inclinação.

É importante definir intrusão dentária, uma vez que a literatura sugere ambigüidade na sua utilização. Intrusão apical se refere ao movimento do centro geométrico da raiz (centróide), em relação ao plano de oclusão ou plano de base ao longo do eixo do dente. A vestibularização de um incisivo em torno de seu centróide produz pseudo-intrusão. Embora esta pseudo-intrusão ajude a corrigir uma sobremordida profunda numa Classe II, esta não deve ser confundida com a verdadeira intrusão. Bordas Incisais, portanto, não devem ser utilizados para avaliar intrusão, uma vez que elas são facilmente afetadas pelo ação dos movimentos Incisivos. Idealmente, deve ser selecionado um ponto no centro da raiz (centróide). E a comparação deverá se basear no movimento deste ponto (BURSTONE, 1977).

Burstone (1977) descreve a intrusão de dentes como o movimento apical do centro de resistência do dente, localizado na raiz do dente a $2/5$ da distância entre a crista alveolar e o ápice radicular, de forma a minimizar o efeito das inclinações dentárias na interpretação da quantidade de intrusão obtida. Além disso, a intrusão de dentes anteriores pode ser mascarada pelo efeito do crescimento vertical alveolar, que se expressa se os pacientes ainda estiverem em fase de crescimento; a extrusão de dentes posteriores pode ser superestimada pelo mesmo motivo. É de essencial importância a presença de um grupo controle que apresente as mesmas características dos grupos experimentais na avaliação de efeitos de tratamentos em adolescentes. Esse grupo controle serve para quantificar os efeitos do crescimento e os efeitos dos tratamentos realizados (SAKIMA et al.; 2000).

d) Grau 3 (severa): quando existe uma sobremordida positiva de + 3 mm, medida verticalmente, das bordas incisais dos incisivos centrais inferiores às dos superiores.

3.5 Tratamento da sobremordida

Um dos grandes desafios do tratamento é a correção de profundidade sobremordida (overbite). Na maioria dos casos esta correção é produzida pela extrusão de dentes posteriores, com o maior sucesso associados a pacientes que apresentam considerável crescimento mandibular. Um tratamento diferenciado com intrusão anterior e extrusão posterior pode ser determinada antes do tratamento mecânico para produzir a desejada correção. A quantidade de intrusão exigido irá variar de paciente para paciente (BURSTONE, 1977).

O tratamento por meio de aparelho removível com batente anterior apareceu na literatura em 1876, quando foi apresentado à odontologia americana por Kingsley apud Sakima et. al (2000). Essa é ainda uma das formas mais populares de tratamento da mordida profunda. O tratamento ainda pode ser feito com aparelhos ortopédicos funcionais e técnicas que utilizam aparelhos fixos. Quatro fatores inter-relacionados contribuem para a correção da sobremordida profunda: extrusão dos molares, intrusão dos incisivos, inclinação dos incisivos e crescimento diferencial das estruturas maxilares e mandibulares. Esses fatores interagem para produzir o resultado ortodôntico final. Alguns tipos de tratamento tendem a provocar mais extrusão de dentes posteriores, outros mais intrusão dos anteriores. A intrusão dos

parte / contraparte, dimensões lineares respectivas são determinadas e comparadas para ver se um equilíbrio ou uma discrepância existe. Então, a inclinação (angulação, ou posição rotativa) é determinada.

O fator de inclinação superior é importante porque, descendente, adiante ou todo para trás determinará diretamente a expressão, divisões verticais e horizontais atuais, mudando a natureza do posicionamento em relação a outras partes.

3.4 Classificação da sobremordida

A sobremordida que é a medida vertical que se refere à distância que a borda incisal dos incisivos centrais decíduos superiores sobrepassa a borda incisal dos incisivos centrais decíduos inferiores é assim classificada (VALENTE & MUSSOLINO, 1989):

a) Grau 0 (topo a topo): quando as bordas incisais dos incisivos centrais decíduos inferiores ocluem com as bordas incisais dos incisivos centrais decíduos superiores.

b) Grau 1 (normal ou leve): quando existe uma sobremordida positiva de até 1 mm, medida verticalmente, das bordas incisais dos incisivos centrais decíduos inferiores às bordas incisais dos incisivos centrais decíduos superiores.

c) Grau 2 (média ou moderada): quando existe uma sobremordida positiva de + 2 mm, medida verticalmente, das bordas incisais dos incisivos centrais decíduos inferiores às dos superiores.

para determinar a qualidade deles/delas de ajuste e os efeitos anatômicos de variações em tamanho entre si (CEYLAN & EROZ, 2001).

Muitas cefalometrias padrão que aplanam os ângulos não são apropriadas para esta análise, porque eles não coincidem com locais específicos ou campos de crescimento e remodelamento, assim eles não são indicadores morfológicos.

Algumas partes do esqueleto principal do crânio estão relacionadas a outras partes específicas (contrapartes) que têm dimensões e posições determinadas para que haja equilíbrio anatômico. Por exemplo, o arco mandibular é uma contraparte estrutural do arco maxilar. Se houver uma diferença dimensional ou posicional entre eles corresponderá a uma pessoa com desarmonia anatômica (CEYLAN & EROZ, 2001).

Porque uma variação em qualquer parte em relação à sua contraparte normalmente afeta o posicionamento e as relações entre outras partes contíguas, acontece um efeito dominó. Isso faz parte da individualização da natureza composta de cada pessoa.

O conceito de contraparte está baseado no princípio de morfologia que as várias relações de parte / contraparte envolvem limites principais, que são coincidentes com locais fundamentais de crescimento e remodelamento. O côndilo mandibular, tuberosidade do maxilar, junção esfenomoidal e todas as bordas do ramo e palato são exemplos desse processo de crescimento e remodelamento (CEYLAN & EROZ, 2001).

A maioria destes limites de crescimento também coincide com locais onde ocorre um deslocamento (movimento de translação). Deslocamento de crescimento é o movimento de um osso inteiro junto a uma interface articular com um osso contíguo. Dois fatores fundamentais são envolvidos em avaliação da relação de

Os meios e divergências das idades cronológicas e dimensões de overbite estatisticamente não apresentaram diferenças significantes. Porém, há diferenças significantes estatisticamente em dimensões de overbite entre os grupos ($P < .001$).

De acordo com estes resultados, altura alveolar maxilar (MxAABH, MxPABH) e basal anterior e posterior, ANSPNS, área maxilar (MxA), altura alveolar mandibular (MdAABH) e basal anterior, altura e profundidade da sínfise (SH, SD) e gonial indicam diferenças significantes entre os grupos de overbite diferentes (CEYLAN & EROZ, 2001).

Por outro lado, altura alveolar maxilar e basal anterior e altura alveolar mandibular e basal posterior (MxAABH, MdPABH), Go-Gn, e dimensões de área (SA) de sínfise demonstraram diferenças de gênero significantes. Além disso, Cd-Go e Go-Gn mostram interação significativa e efetiva entre gênero e grupos de overbite.

3.3 Os Efeitos morfológicos da sobremordida na maxila e mandíbula

Fatores morfológicos na mordida aberta e profunda. Os padrões cranianos estão relacionados com overbite profundo e mordida aberta anterior. A análise de contraparte é o método principal avalia inter-relações anatômicas entre componentes de esqueleto fundamentais. Em contraste com métodos de cefalometria convencionais, a maioria das determinações envolvidas na análise de contraparte não requer comparação de componentes individuais com normas de população. O componente separa os indivíduos frente ao crânio, e é comparado

Dimensões Mandibulares (Figura 1) (CEYLAN & EROZ, 2001):

6. Altura alveolar mandibular (MdAABH, mm.) e basal anterior: A distância entre o ponto central do meato alveolar do incisivo central mandibular e o ponto de interseção entre o plano mandibular e o longo eixo do incisivo central mandibular.

7. Altura alveolar mandibular (MdPABH, mm.) e basal posterior: a distância perpendicular entre o ponto central do meato alveolar do primeiro molar mandibular e o plano mandibular.

8. Côndilo-gônio (Cd-Go, mm.): A distância entre côndilo e ponto gônio.

9. Côndilo-gnatio (Cd-Gn, mm.): A distância entre côndilo e ponto gnatio (ponto mandibular).

10. Gonion-gnathion (Go-Gn, mm.): A distância entre gonion e ponto mandibular.

11. Altura da sínfise (SH, mm.): A distância entre ponto infradental e ponto de mentoniano.

12. Profundidade de sínfise (SD, mm.): A distância entre pogonio e a parede mais posterior da sínfise.

13. Largura de Ramo (RW, mm.): A distância entre os pontos de R e R'. (os pontos R e R' são os pontos de intersecção de uma extensão posterior do plano palatal na porção anterior e posterior do ramo mandibular).

14. Área da sínfise(SA, mm²): A área total da sínfise.

15. Área mandibular total (TmdA, mm²): A área total da mandíbula.

16. Ângulo Goníaco: O ângulo é formado pela área gonial entre a borda posterior do ramo e a linha de corpo.

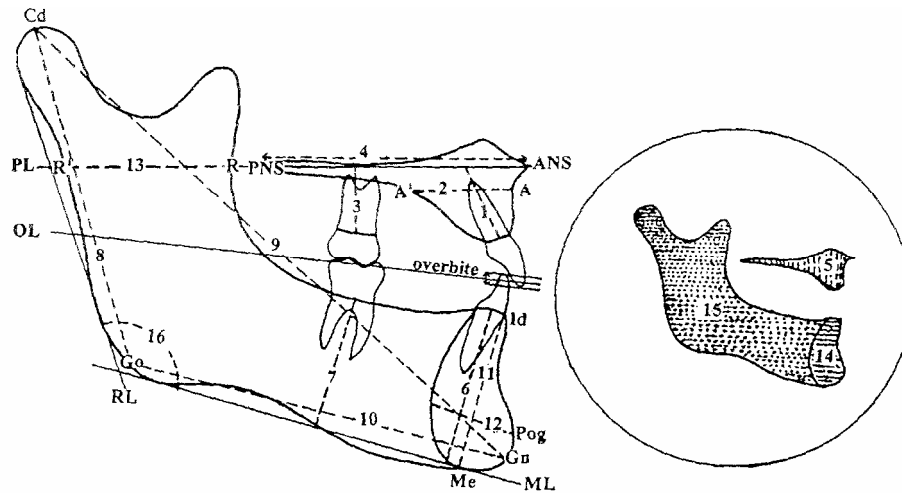


FIGURA 1. Pontos de Cefalometria, linhas de referência e dimensões. (1) MxAABH. (2) MxAD. (3) MxPABH. (4) ANSPNS. (5) MxA. (6) MdAASH. (7) MdPABH. (8) cd-vá. (9) cd-Gn. (10) jr-Gn, (11) SH. (12) SD. (13) RW. (14) o SÁ. (15) TmdA. (16) ângulo Goniaco. (CEYLAN & EROZ, 2001)

Dimensões de Cefalometria usadas na Maxila (CEYLAN & EROZ, 2001):

Dimensões do maxilar usado como segue (Figura 1):

1. Altura alveolar maxilar e basal anterior (MxAABH, mm.): A distância entre o ponto central do meato alveolar do incisivo central maxilar e o ponto de interseção entre a abóbada palatal e o longo eixo do incisivo central maxilar.

2. Profundidade anterior maxilar (MxAD, mm.): A distância entre os pontos A e A' (A': de ponto A, uma linha paralela tirado ao plano nasal que cruza o contorno dorsal do osso alveolar maxilar).

3. Altura alveolar maxilar (MxPABH, mm.) e basal posterior: A distância perpendicular entre o ponto central do meato alveolar do primeiro molar maxilar e o plano palatal.

4. Espinha nasal anterior-posterior (ANS-PNS, mm.): A distância entre o maxilar ANS e pontos de PNS.

5. Arco Maxilar: (MxA, mrn2): Área total do maxilar.

diferenças significantes entre pacientes com mordida normal e profunda na região dentoalveolar (TROUTEN et al., 1983).

Beckman et al., e Haskell apud Trouten al. (1983) relacionaram o tamanho da sínfise mandibular e do queixo ao overbite. Estes resultados sugeriram que o overbite possa ser relacionado ao padrão morfológico e padrão dentoalveolar dos maxilares. Assim, a determinação desta relação pode ser útil na predição do sucesso de tratamento em problemas de overbite.

Overbite pode ser medido como a distância perpendicular entre a borda incisal dos incisivos centrais superiores e inferiores com o plano de oclusão. Valores positivos para overbite indicam mordida normal ou profunda, considerando que mordida aberta é indicada por valores negativos.

1. mordida aberta: overbite menor ou igual a -1 mm.,
2. overbite topo-a-topo: overbite maior que -1 mm, menor ou igual a $+1$ mm.
3. overbite normal: overbite mais que $+1$ mm, menor ou igual a $+4$ mm.
4. mordida profunda: overbite maior de $+4$ mm.

Doze referências ao comprimento, 1 angular e 3 dimensões de área para avaliar o maxilar e morfologia mandibular. São descritos os pontos, linhas de referência e dimensões na Figura 1.

como fatores etiológicos da sobremordida profunda são: a infra-oclusão dos dentes posteriores, a irrupção excessiva dos dentes anteriores e a combinação das duas alternativas anteriores. Altura do ramo mandibular, perda de dentes posteriores, retro posicionamento mandibular, altura das cúspides, desgaste excessivo dos dentes posteriores, ângulo interincisal aumentado, contração dos arcos maxilar e mandibular, comprimento dos incisivos superiores e inferiores, desequilíbrio da musculatura facial e diâmetro mesio distal dos dentes são alguns dos outros fatores mencionados (SAKIMA, 2000).

A consideração do tipo facial tem um papel importante na formulação de um plano de tratamento ortodôntico e prognóstico de tratamento. O tipo facial vertical provê uma pista da direção de crescimento do complexo facial e deveria ser usado com uma classificação de antero posterior para descrever a face de um paciente (TROUTEN et al., 1983)

O desenvolvimento vertical do esqueleto facial foi relacionado a muitas unidades de esqueleto. O complexo nasomaxilar, os processos alveolares e a mandíbula têm sido associados como normal e abnormal ao desenvolvimento vertical. Uma relação que pode existir faz parte das estruturas da parte fronteira da maxila, da mandíbula e a altura de face inferior tal que, em casos com uma mordida aberta ou uma mordida profunda, o desenvolvimento do processo alveolar vertical pode ser insuficiente para compensar a grande ou pequena distância entre os maxilares.

Alguns investigadores registraram uma região dento alveolar mais alta na parte fronteira dos maxilares em pacientes com mordida aberta comparada com pacientes com uma mordida normal ou profunda. Vários autores informaram

constante desde a dentição primária até a dentição permanente. O desacordo é muito mais prevalente, no entanto, quando as causas para estas mudanças específicas são discutidas. Uma teoria é que as diferenças nos adolescente são causadas pelo crescimento. Outros atribuem à dentição mista diferenças a mudanças na largura do arco. Existe um consenso geral, no entanto que o overbite normalmente aumenta durante a dentição mista e diminui durante a adolescência. Também existe amplo acordo de que os aumentos podem ser causados pelo aumento da largura arco, que normalmente ocorre durante a erupção dos incisivos permanentes superiores (BERGERSEN, 1988).

Em vista dessas diversas opiniões sobre as mudanças da sobremordida, as suas causas, e as associações com outras características morfológicas, parece que mais esclarecimentos seria útil.

3.2 Morfologia da sobremordida

Estudos clínicos têm sido de grande valia na determinação de quais condições anatômicas estariam associadas à variação da magnitude da sobremordida. Strang (1950) apud Sakima et al (2000) concluiu que existem quatro condições principais que podem causar a sobremordida profunda: a) irrupção excessiva dos incisivos superiores e inferiores em relação à linha de oclusão; b) falta de irrupção dos dentes posteriores de um arco ou de ambos; c) combinação das duas condições anteriores; d) oclusão de mordida cruzada vestibular de todos os dentes posteriores da maxila. As desarmonias oclusais mais comumente citadas

sobremordida. Relata que o desenvolvimento gradual para uma mordida topo a topo devido à atrição, não é acompanhada por uma alteração na relação ântero-posterior dos arcos dentais (VALENTE & MUSSOLINO, 1989).

De acordo com Kaufman & Koyoumdjisky (1967), existe uma correlação entre o grau de sobremordida e o tipo de plano terminal, de modo que, crianças com plano terminal reto, têm uma sobremordida mais profunda do que aquelas com plano terminal com degrau mesial. Diferenças entre sexos foram também significantes mostrando que a sobremordida, no sexo feminino, é mais profunda que no sexo masculino. Segundo estes autores, o menor grau de sobremordida em crianças com plano terminal em degrau mesial sugere que neste padrão as proporções de crescimento, da maxila e da mandíbula, são mais uniformes.

Bowden (1967) estudando o crescimento e o desenvolvimento dos arcos dentais de crianças dos 3 aos 8 anos de idade, verifica que em média a sobremordida diminui dos 3 aos 6 anos de idade, e aumenta dos 6 aos 8 anos de idade. Nanda et al (1973) apud Valente & Mussolino (1989) estudaram as alterações no padrão de oclusão da dentição decídua em crianças 2 a 6 anos de idade e constataam uma redução significativa na sobremordida com a idade.

Um dos primeiros estudos, por Linder (1930) apud Bergersen (1988), informou que a sobremordida de 7 a 13 anos aumento de cerca 1.8 mm e diminuiu 0.3 mm dos 13 a 17 anos de idade. Esta tendência geral foi corroborada por alguns autores e outros constataram aumentos substanciais durante a fase de dentição mista.

Pourrahimi (1982) apud Bergersen (1988) encontrou diminuição durante a adolescência, enquanto Seipel (1946) apud Bergersen (1988) constatou que apenas no sexo masculino. Barrow & White (1952) encontraram uma sobremordida

3 REVISÃO BIBLIOGRAFICA

3.1 O estudo da sobremordida

Como já foi descrito anteriormente a relação incisal dos arcos dentais decíduos estabelece-se logo após a erupção dos molares decíduos, entretanto, poucos trabalhos existem na literatura descrevendo a freqüência de sobremordida (overbite), sobressaliência (overjet) e mordida aberta (open bite) na dentição decídua (VALENTE & MUSSOLINO, 1989).

Foster & Hamilton (1969) apud Valente & Mussolino (1989) relatam a presença de uma considerável sobremordida incisal em 20 modelos de crianças de 2 anos e meio de idade com arcos dentais normais. Baume (1950) apud Valente & Mussolino (1989) avaliando os arcos dentais decíduos de 52 crianças da faixa de 3 a 5 anos e meio, relata que 40% apresentam sobremordida leve, 29% sobremordida média e 31% sobremordida severa, e que o grau de sobremordida na dentição decídua permanece constante, exceto quando sujeito às influências ambientais tais como, atrição e hábitos orais. Relata, porém que o grau de sobremordida altera-se substancialmente da dentição decídua para a mista.

Em 1952, Barrow & White apud Valente & Mussolino (1989) estudando as alterações no desenvolvimento dos arcos dentais, notam que a profundidade da mordida diminui em média 2,0mm aos 4 anos de idade, e 1,75mm aos 5 anos e que esta diminuição provavelmente é devida à atrição dos incisivos superiores decíduos. Para Baume (1959) a relação incisal normal se caracteriza por uma leve

2 PROPOSIÇÃO

A sobremordida é nomeada como uma causa da recessão gengival, aperto dos dentes, grave interferência nos movimentos lateral e ântero mandibular na mastigação. Também foi sugerida como um guia para protusão dos movimentos mandibulares, e até mesmo como uma eventual necessidade de manutenção de uma boa articulação mandibular. Uma vez que é difícil de corrigir, também é freqüentemente utilizada como critério para avaliar o sucesso dos tratamentos de ortodontia. Em todo o caso, a overbite representa um elemento importante na oclusão dentária que merece estudo adicional para possível aprofundamento do conhecimento do seu comportamento durante os anos de desenvolvimento, particularmente nos anos que o tratamento de ortodontia geralmente é recomendado (BERGERSEN, 1988).

Este trabalho discutirá a importância do controle da sobremordida com base em estudos realizados, enfocando a intrusão dos dentes anteriores, com indivíduos de diferentes idades e sexo. Bem como as diferenças morfológicas existentes que indicam qual a melhor forma de realizar um diagnóstico correto para um tratamento efetivo.

1 INTRODUÇÃO

A relação dos arcos dentais decíduos se estabelece logo após a erupção dos molares decíduos e após esta erupção com o decorrer do desenvolvimento estes arcos podem apresentar sobremordida (overbite), sobressaliência (overjet) e mordida aberta (open bite). É importante realizar um prognóstico adequado para que o melhor tratamento seja realizado. São vários os fatores que interagem durante o desenvolvimento, estudos relacionam as diferenças com a idade e o sexo dos pacientes.

No caso da sobremordida, um elemento importante na oclusão dentária, é o conhecimento do seu comportamento durante o desenvolvimento ao longo dos anos, particularmente nos anos em que a ortodontia geralmente é recomendada para tratamento, é de extrema importância. Embora sobremordida tenha sido estudada os resultados obtidos são um pouco contraditórios.

Existem diferentes métodos de controle e tratamento da sobremordida, um deles enfoca a intrusão dos dentes anteriores, em vários trabalhos, foi medida tomando-se como base a borda incisal dos incisivos. Isso dificulta a distinção entre o que foi intrusão real desses dentes e o que foi inclinação. Existe, na literatura, uma carência de trabalhos científicos que abordem o tratamento para a correção da sobremordida, com metodologias adequadas, de forma a esclarecer os efeitos reais dos tratamentos. O presente trabalho se propõe a investigar o controle da sobremordida por intrusão dos dentes anteriores.

SUMÁRIO

1 INTRODUÇÃO	9
2 PROPOSIÇÃO	10
3 REVISÃO BIBLIOGRAFICA	11
3.1 O ESTUDO DA SOBREMORDIDA	11
3.2 Morfologia da sobremordida	13
3.3 Os Efeitos morfológicos da sobremordida na maxila e mandíbula.....	18
3.4 Classificação da sobremordida	20
3.5 Tratamento da sobremordida.....	21
4 CONCLUSÃO.....	39
6 REFERÊNCIAS BIBLIOGRÁFICAS	40

LISTA DE ILUSTRAÇÕES

FIGURA 1 – Pontos de Cefalometria, linhas de referência e dimensões.....	17
FIGURA 2 – Extrusão de dentes posteriores.....	25
FIGURA 3 – Platô de mordida anterior é efetivo em fases iniciais de nivelamento em casos de padrão moderado à horizontal com mordida profunda.....	29
FIGURA 4 – A inclusão quanto mais cedo possível dos segundos molares na mecânica ajuda a abrir a mordida.....	29
FIGURA 5 – Curva acentuada no arco superior e curva inversa no arco inferior às vezes podem ocasionar abertura de mordida durante conclusão do nivelamento com arcos retangulares.....	30
FIGURA 6 – Redução de overjet	32
FIGURA 7– Uso de elásticos de Classe II.....	32
FIGURA 8 – Controle de ancoragem.....	34
FIGURA 9 – Uso de elásticos durante nivelamento inicial.....	36
FIGURA 10 – "Lacebacks".....	36
FIGURA 11 – Braquetes pré ajustados em caninos verticalizados ou com inclinação distal criam efeito extrusivo em incisivos.....	37
FIGURA 12 – Força excessiva em arcos retangulares.....	39
FIGURA 13 – Módulos Elásticos fixos a ganchos.....	39

BREDA, Vanessa. **Overbite controlling by intrusion of anterior teeth (Controle da sobremordida por intrusão dos dentes anteriores)** 2007. 47 páginas. Monografia de especialização em ortodontia, Universidade Cruzeiro do Sul, Londrina, 2007.

ABSTRACT

The relation among the deciduous dental arches is established right after the deciduous molars eruption and after that as these arches are in development, they can present overbite, overjet, and open bite. It is important to make a suitable prognostic so that the best treatment is accomplished. As soon as there are many factors that influence the development, studies have been relating the differences on age and sex of the patients. There are different controlling methods and overbite treatment, one of them focus on the intrusion of anterior teeth, in many works it was taken as base measure the incisal landmarks of the incisive teeth. This attitude makes difficult the distinction between what was a real intrusion in these teeth and what was an inclination. This paper has tried to look over the importance of overbite controlling based on studies made by focusing on anterior teeth intrusion with individuals at different ages and sexes. Also, it was considered the existence of morphological differences that indicate which is the best way of making a correct diagnose for an efficient treatment. It was observed that for the overbite treatment, the main factors that must be cared with according most of the authors are: avoiding extractions on cases of vertical pattern as long as possible, using a plateau for a bite opening in cases of horizontal pattern; light initial strength in order to avoid the bite deepen; avoiding the elastics use for canines retraction, banding second molars as long as possible; using class II elastics only in grading final arches; in rectangular arches, accentuating the superior arch bending and invert the inferior arch bending; using kind strengths to closing spaces in cases of extraction treatments.

KEY WORDS: Overbite; Treatment; intrusion of anterior teeth.

BREDA, Vanessa. **Controle da sobremordida por intrusão dos dentes anteriores**. 2007. 47 páginas. Monografia de especialização em ortodontia, Universidade Cruzeiro do Sul, Londrina, 2007.

RESUMO

A relação dos arcos dentais decíduos se estabelece logo após a erupção dos molares decíduos e após esta erupção com o decorrer do desenvolvimento estes arcos podem apresentar sobremordida (overbite), sobressaliência (overjet) e mordida aberta (open bite). É importante realizar um prognóstico adequado para que o melhor tratamento seja realizado. Sendo vários os fatores que interagem durante o desenvolvimento, estudos relacionam as diferenças com a idade e o sexo dos pacientes. Existem diferentes métodos de controle e tratamento da sobremordida, um deles enfoca a intrusão dos dentes anteriores, em vários trabalhos, foi medida tomando-se como base a borda incisal dos incisivos. Isso dificulta a distinção entre o que foi intrusão real desses dentes e o que foi inclinação. Este trabalho buscou retratar a importância do controle da sobremordida com base em estudos realizados, enfocando a intrusão dos dentes anteriores, com indivíduos de diferentes idades e sexo. Bem como as diferenças morfológicas existentes que indicam qual a melhor forma de realizar um diagnóstico correto para um tratamento efetivo. Observou-se que para o tratamento de overbite os principais fatores a serem observados segundo a maioria dos autores são: evitar extrações em casos de padrão vertical sempre que possível, usar no começo do tratamento platô para abertura de mordida em casos de padrão horizontal. Forças iniciais leves para evitar aprofundamento da mordida, evitar uso de elásticos para retração de caninos, bandar segundos molares assim que possível. Usar elásticos de Classe II somente em arcos finais de nivelamento. Em arcos retangulares acentuar a curvatura do arco superior e inverter a curvatura do arco inferior. Usar forças suaves para fechamento de espaço em casos de tratamento com extração.

PALAVRAS CHAVES: Sobremordida (overbite); Tratamento; intrusão dos dentes anteriores.

Epígrafe

"É melhor atirar-se à luta em busca de dias melhores, mesmo correndo o risco de perder tudo, do que permanecer estático, como os pobres de espírito, que não lutam, mas também não vencem que não conhecem a dor da derrota, nem a glória de ressurgir dos escombros. Esses pobres de espírito, ao final de sua jornada na Terra não agradecem a Deus por terem vivido, mas desculpam-se perante Ele, por terem apenas passado pela vida." (Bob Marley).

AGRADECIMENTOS

Primeiramente a Deus por todas as bênçãos que me concede.
Aos meus pais, Mário Luiz Breda e Lourdes Hirata Breda, que sempre me apoiaram
em cada etapa da minha vida.

Aos Professores Wagner Ursi e Guilherme pela paciência, dedicação,
companheirismo e incentivo que muito me ajudaram durante todo o curso.
Ao Professor Weber Ursi pela paciência na orientação e incentivo que tornaram
possível a conclusão dessa monografia.

A todos os Professores e Funcionários da Integrale pela contribuição na minha
formação das
mais diferentes maneiras (aulas, conversas nos corredores, exemplos de vida, ...)
Aos amigos e amigas de turma pelos agradáveis momentos vividos e pelo grande
elo de amizade formado.

Aos meus primos Osvaldo Ademar Breda Jr. por me incentivar a iniciar o curso e
Jannaina Camargo por me ajudar a concluir o curso.

DEDICATORIA

A Deus...

Aos meus pais...

2008

VANESSA BREDA

**CONTROLE DA SOBREMORDIDA POR INTRUSÃO DOS
DENTES ANTERIORES**

Monografia apresentada à INTEGRALE - UNICSUL
– Universidade Cruzeiro do Sul, como requisito
parcial para a obtenção do título de Especialista em
Ortodontia.

Orientador: Prof. Weber Ursi

LONDRINA
2008



UNICSUL
universidade cruzeiro do sul

CURSO DE ESPECIALIZAÇÃO EM ORTODONTIA

VANESSA BREDA

**CONTROLE DA SOBREMORDIDA POR INTRUSÃO DOS
DENTES ANTERIORES**

LONDRINA
2008